

# BACCALAURÉAT TECHNOLOGIQUE

ÉPREUVE D'ENSEIGNEMENT DE SPÉCIALITÉ

**SESSION 2023**

**SCIENCES ET TECHNOLOGIES  
DE LA SANTÉ ET DU SOCIAL**

**CHIMIE - BIOLOGIE ET PHYSIOPATHOLOGIE HUMAINES**

Durée : 4 heures

Coefficient : 16

**Avant de composer, le candidat s'assure que le sujet comporte bien  
15 pages numérotées de 1 sur 15 à 15 sur 15.**

**Le candidat compose sur deux copies séparées :**

- La partie Chimie, notée sur 20, d'une durée indicative de **1 heure**, coefficient 3
- La partie Biologie et physiopathologie humaines, notée sur 20, d'une durée indicative de **3 heures**, coefficient 13

**Aucune annexe** n'est à rendre avec la copie de Chimie.

La **page 15 sur 15** est à rendre avec la copie de Biologie et physiopathologie humaines.

*L'usage de la calculatrice avec mode examen actif est autorisé.*

*L'usage de la calculatrice sans mémoire, « type collègue » est autorisé.*

## L'ENFER DU FER

Chaque jour, nous ingurgitons environ 20 mg de fer. Mais seuls 1 à 2 mg sont absorbés au niveau de notre intestin, le reste est directement éliminé dans les selles. Cette absorption intestinale limitée est strictement contrôlée par une protéine synthétisée par le foie, l'hepcidine. Une fois franchie la barrière intestinale, le fer absorbé se retrouve dans le sang.

Le fer est impliqué dans de nombreuses fonctions physiologiques, comme par exemple la respiration cellulaire ou la synthèse protéique. Parfois le contrôle de l'absorption du fer se dérègle. Le fer s'accumule alors progressivement et en silence dans l'organisme jusqu'à constituer une véritable surcharge, néfaste à de nombreux organes.

*Source : Inserm*

Le sujet comporte deux parties indépendantes :

- La partie Chimie : **Absorption du fer : diagnostic médical et régulation par l'hepcidine.**
- La partie BPH : **L'hémochromatose et ses éventuelles complications.**

*Toute réponse, même incomplète, montrant la qualité rédactionnelle et la démarche de recherche du candidat sera prise en compte.*

## Partie Chimie :

### Absorption du fer : diagnostic médical et régulation par l'hepcidine

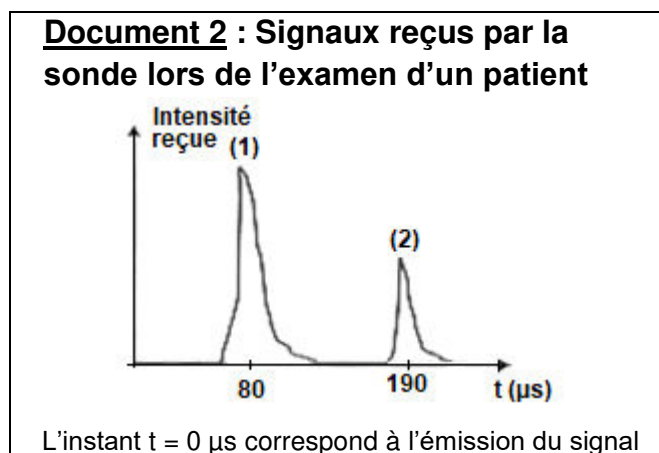
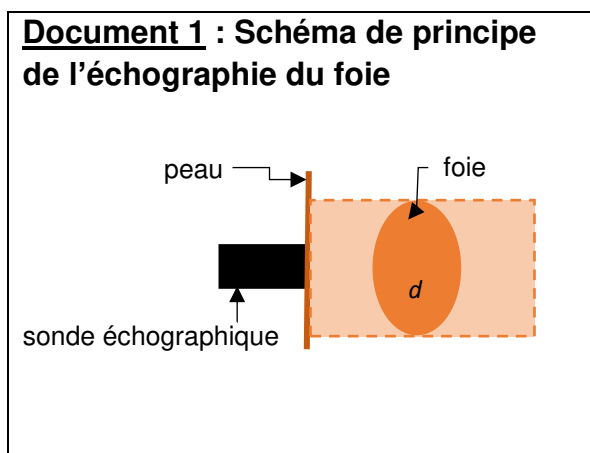
Les exercices sont indépendants.

#### Exercice 1 : Diagnostic médical (10 points)

L'hémochromatose est une maladie qui perturbe l'absorption du fer et nécessite la surveillance particulière du foie. Une augmentation de sa taille peut en être un symptôme. Une échographie du foie permet de mesurer sa taille.

#### Suivi échographique

L'épaisseur d'un foie est normalement comprise entre 8 cm et 12 cm. Une sonde échographique, placée sur le ventre d'un patient (**document 1**), émet des ondes ultrasonores de fréquence  $f = 6,0$  MHz. Les signaux reçus par la sonde sont représentés sur le **document 2**.



**Données :**  $1\text{MHz} = 10^6 \text{ Hz}$  et  $1 \mu\text{s} = 10^{-6} \text{ s}$ .

Fréquences des ondes sonores audibles : de 20 Hz à 20 000 Hz.

Vitesse des ultrasons dans le corps humain  $v = 1\,540 \text{ m}\cdot\text{s}^{-1}$ .

1. Justifier que les ondes utilisées sont des ultrasons.
2. Rappeler le principe de l'échographie en précisant les phénomènes physiques mis en jeu.
3. Expliquer la présence des deux signaux (1) et (2) reçus par la sonde et représentés sur le **document 2**.
4. Montrer, à l'aide du **document 2**, que la durée de propagation des ultrasons pour parcourir l'épaisseur  $d$  du foie est  $\Delta t = 55 \mu\text{s}$ .
5. Déterminer si le foie du patient a une épaisseur normale.
6. Déterminer la distance entre la sonde et la paroi du foie la plus proche de la sonde.

## Diagnostic par analyse sanguine

Pour diagnostiquer l'hémochromatose, une prise de sang permet de mesurer la concentration de ferritine qui est la protéine de stockage du fer dans le foie.

L'hyperferritinémie correspond à une concentration de ferritine dans le sang supérieure à la valeur la plus haute de l'intervalle de référence.

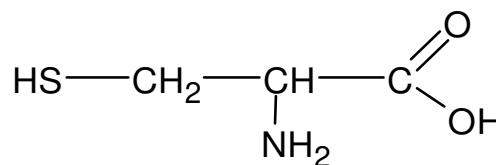
### Document 3 : Résultat de l'analyse de sang d'un patient

Espèce analysée	Résultat	Valeurs de référence
Ferritine	0,26 $\mu\text{g}\cdot\text{mL}^{-1}$	0,02 - 0,20 $\mu\text{g}\cdot\text{mL}^{-1}$

- Le patient présente une hyperferritinémie, il est traité par une saignée. Il s'agit d'un prélèvement sanguin d'un volume  $V = 400 \text{ mL}$ . Calculer la masse de ferritine ainsi prélevée.
- Des mécanismes biologiques permettent de maintenir le volume total du sang du patient constant et égal à  $V_{tot} = 5 \text{ L}$  sans générer de ferritine supplémentaire. Déterminer si cette saignée est suffisante pour revenir à un taux de ferritine normal.

## Exercice 2 : L'hepcidine, une protéine régulatrice (10 points)

L'hepcidine est une protéine qui régule l'absorption intestinale du fer. L'hepcidine est un polypeptide de 25 acides aminés dont la séquence montre la présence de cystéine (Cys). La formule semi-développée de la cystéine est donnée ci-contre.



### Étude de la molécule de cystéine

- Recopier la formule semi-développée de la cystéine. Entourer et nommer deux groupes fonctionnels présents.
- Justifier que la cystéine appartient à la famille des acides  $\alpha$ -aminés.
- Justifier que la cystéine est une molécule chirale.
- Donner la représentation de Fischer de l'énantiomère L de la cystéine qui est produit naturellement.

## Étude de la séquence Cys-Gly de l'hepcidine

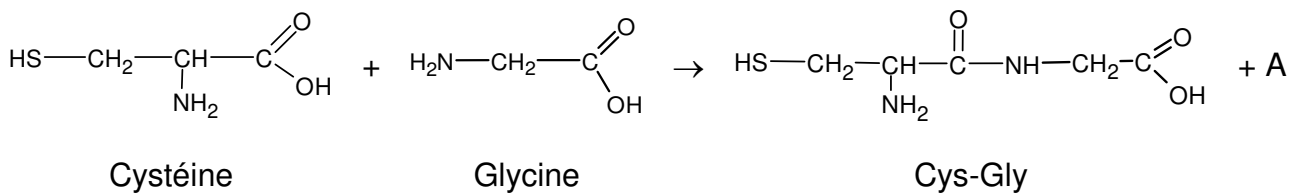
La séquence d'acides aminés constituant l'hepcidine est la suivante :

DTHFPICIFCCGCCHRSK**CG**MCCKT

La séquence **CG** (Cys-Gly) de la protéine peut être obtenue par réaction entre la cystéine (Cys) et la glycine (Gly).

5. À partir d'un mélange de cystéine (Cys) et de glycine (Gly), déterminer le nombre de dipeptides différents qu'il est possible d'obtenir si aucune précaution particulière n'est appliquée. Nommer les dipeptides obtenus en utilisant les abréviations Gly et Cys.

L'équation de la réaction conduisant à la séquence CG s'écrit :



6. Donner le nom et la formule brute du composé A.
7. Écrire la formule semi-développée des dipeptides GC et CC aussi présents dans la séquence de l'hepcidine.
8. Sur les formules des dipeptides représentés à la question précédente, entourer la liaison peptidique.
9. Donner le nom du groupe fonctionnel correspondant.



## 1.2. Transmission héréditaire de l'hémochromatose

Le mode de transmission de l'hémochromatose peut être analysé à partir de l'arbre généalogique d'une famille dont certains individus sont atteints. Cet arbre généalogique est présenté sur le **document 3**.

**1.2.1.** Déterminer, à l'aide du **document 3**, le caractère dominant ou récessif de l'allèle responsable de l'hémochromatose. Argumenter la réponse.

**1.2.2.** Démontrer à l'aide du **document 3** que le gène *HFE* responsable de l'hémochromatose se trouve sur un autosome.

**1.2.3.** Préciser les génotypes des individus I1, II3, II7 et III5. Justifier les réponses.

## 2. Signes cliniques et diagnostic

L'évolution de la maladie est lente et progressive. Les symptômes précoces témoignant de la surcharge en fer des tissus de nombreux organes (peau, os, foie, cœur, glandes, ...) peuvent être à l'origine d'une **fatigue importante** et chronique, de **douleurs articulaires** notamment au niveau des doigts, un brunissement de la peau, de **troubles du rythme cardiaque**, de troubles de la fonction reproductrice chez l'homme et chez la femme. Lorsque la maladie est dépistée suffisamment tôt, des saignées régulières permettent de limiter la surcharge en fer et donnent aux patients une espérance de vie identique au reste de la population.

**2.1.** Donner les termes médicaux correspondant aux trois expressions en gras dans le texte précédent.

**2.2.** Donner les unités de sens correspondant aux quatre termes soulignés dans le texte.

La confirmation du diagnostic repose sur un examen biologique. Le **document 4A** présente les résultats d'analyse pour un individu atteint d'hémochromatose.

**2.3.** Déterminer, à l'aide des paramètres biologiques du **document 4A**, le liquide biologique analysé. Justifier la réponse.

**2.4.** Analyser le **document 4A**. En déduire les paramètres biologiques caractéristiques de l'hémochromatose.

Une surcharge en fer dans le foie peut également être mesurée par imagerie par résonance magnétique (IRM), ce qui permet d'éviter le prélèvement d'un morceau de foie (biopsie hépatique). Cette anomalie est alors calculée précisément en comparant le signal renvoyé par le foie, et celui renvoyé par les muscles voisins. Le **document 4B** présente le cliché d'une IRM du foie d'un sujet atteint d'hémochromatose héréditaire.

**2.5.** Identifier le plan de coupe du **document 4B** et entourer le foie sur ce document (**à rendre avec la copie de BPH**).

**2.6.** Expliquer l'avantage de l'IRM par rapport à une biopsie hépatique.

Enfin, la confirmation du diagnostic est assurée par un examen génétique qui permet, le plus souvent, de mettre en évidence la mutation C282Y.

**2.7.** Expliquer pourquoi la réalisation d'un caryotype, autre examen génétique, ne permet pas de poser un diagnostic dans le cas de l'hémochromatose héréditaire.

### **3. Complications de l'hémochromatose**

#### **3.1. Complications pancréatiques**

Le diabète de type I est souvent associé à l'hémochromatose. Ce diabète est provoqué par la surcharge en fer détruisant les cellules  $\beta$  des îlots de Langerhans du pancréas. Cette pathologie se manifeste par une hyperglycémie, une polydipsie, une polyurie, des infections à répétition (cutanées, urinaires...) et un amaigrissement.

**3.1.1.** Proposer une définition des termes médicaux soulignés dans le texte.

Afin de comprendre le lien entre la destruction des cellules  $\beta$  et l'apparition du diabète, différents paramètres sont étudiés suite à l'ingestion de glucose.

**3.1.2.** Analyser les graphes du **document 5A**.

**3.1.3.** Analyser les graphes du **document 5B**.

**3.1.4.** Mettre en relation les données fournies par les **documents 5A** et **5B** afin d'établir le lien entre la destruction des cellules  $\beta$  et l'apparition du diabète.

#### **3.2. Complications articulaires**

Les manifestations articulaires de l'hémochromatose sont très fréquentes et très proches cliniquement de celles observées au cours de l'arthrose. En effet, environ 2/3 des patients atteints de la maladie se plaignent de douleurs articulaires particulièrement au niveau des mains, des hanches et des genoux.

Le médecin prescrit une radiographie pour confirmer les atteintes articulaires et osseuses. Lors de cette maladie, une augmentation de la densité osseuse provoquée par des dépôts de fer est constatée.

Le **document 6** présente une radiographie du genou.

**3.2.1.** Reporter sur la copie les annotations correspondant aux repères 1 à 4 du **document 6** en utilisant les termes suivants : tibia, fémur, fibula (péroné), cartilage articulaire.

**3.2.2.** Indiquer si les dépôts de fer apparaîtront comme des opacités ou des clartés. Argumenter à l'aide du principe de la radiographie.



### 3.3. Complications au niveau de l'appareil reproducteur masculin

L'hémochromatose entraîne une accumulation de fer dans l'anté-hypophyse à l'origine de troubles sexuels : atrophie testiculaire et baisse de la libido.

Le **document 7** présente un schéma de l'appareil reproducteur masculin.

**3.3.1.** Reporter sur la copie les annotations correspondant aux repères 1 à 6 du **document 7**.

Des expériences historiques sur des rats ont permis de déterminer l'existence de relations hormonales entre l'hypophyse et les testicules. Ces animaux présentent des mécanismes de régulation identiques à ceux de l'homme.

**Expérience 1** : L'ablation de l'hypophyse provoque une atrophie testiculaire (hypogonadisme) et un arrêt du fonctionnement testiculaire.

**Expérience 2** : L'injection d'extraits hypophysaires dans le sang d'un animal hypophysectomisé entraîne une augmentation du volume testiculaire et une reprise de la fonction testiculaire.

**Expérience 3** : La castration d'un rat adulte entraîne une stérilité ainsi qu'une régression des caractères sexuels secondaires.

**Expérience 4** : L'injection d'une hormone testiculaire, la testostérone, à un rat castré rétablit les caractères sexuels secondaires mais la stérilité persiste.

**3.3.2.** Interpréter les expériences 1 à 4.

**3.3.3.** Identifier les molécules 1, 2 et 3 ainsi que les cellules A à F du **document 8**.

L'accumulation de fer dans l'hypophyse a pour conséquence de diminuer les sécrétions de cette glande.

**3.3.4.** Rédiger, à l'aide du **document 8**, un texte court pour expliquer les conséquences, sur la fonction reproductrice chez l'homme, de cette accumulation de fer dans l'hypophyse.

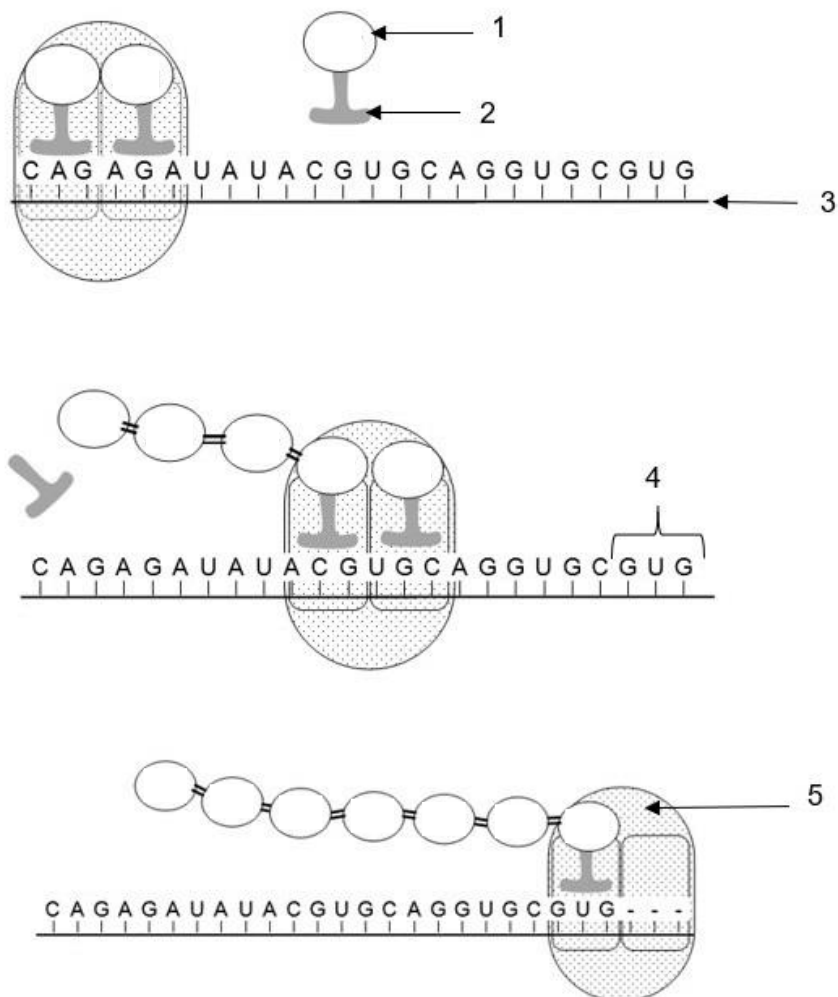
## 4. Synthèse

Présenter de manière synthétique (texte court, schéma ou carte mentale) l'origine de l'hémochromatose, son diagnostic et ses principales complications.

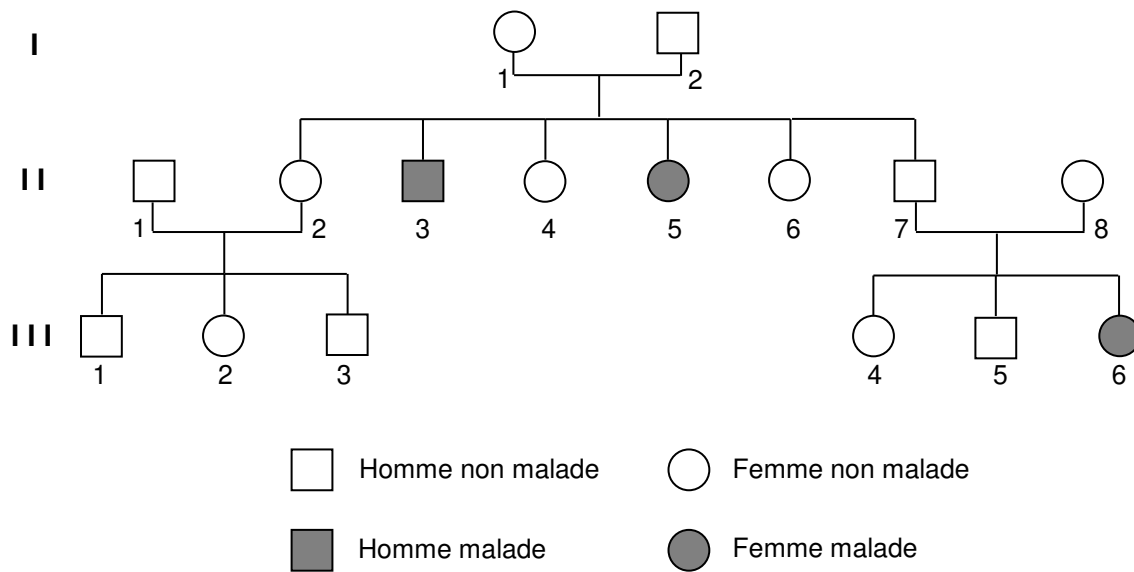
## Document 1 : Le tableau du code génétique

		Deuxième lettre									
		U		C		A		G			
Première lettre	U	UUU	Phe	UCU	Ser	UAU	Tyr	UGU	Cys	U C A G	
		UUC	Phe	UCC	Ser	UAC	Tyr	UGC	Cys		
		UUA	Leu	UCA	Ser	UAA	Stop	UGA	Stop		
		UUG	Leu	UCG	Ser	UAG	Stop	UGG	Trp		
	C	CUU	Leu	CCU	Pro	CAU	His	CGU	Arg	U C A G	
		CUC	Leu	CCC	Pro	CAC	His	CGC	Arg		
		CUA	Leu	CCA	Pro	CAA	Gln	CGA	Arg		
		CUG	Leu	CCG	Pro	CAG	Gln	CGG	Arg		
	A	AUU	Ile	ACU	Thr	AAU	Asn	AGU	Ser	U C A G	
		AUC	Ile	ACC	Thr	AAC	Asn	AGC	Ser		
		AUA	Ile	ACA	Thr	AAA	Lys	AGA	Arg		
		AUG	Met	ACG	Thr	AAG	Lys	AGG	Arg		
	G	GUU	Val	GCU	Ala	GAU	Asp	GGU	Gly	U C A G	
		GUC	Val	GCC	Ala	GAC	Asp	GGC	Gly		
		GUA	Val	GCA	Ala	GAA	Glu	GGA	Gly		
		GUG	Val	GCG	Ala	GAG	Glu	GGG	Gly		

## Document 2 : Schéma représentant l'étape de l'élongation de la traduction



**Document 3 : Arbre généalogique**



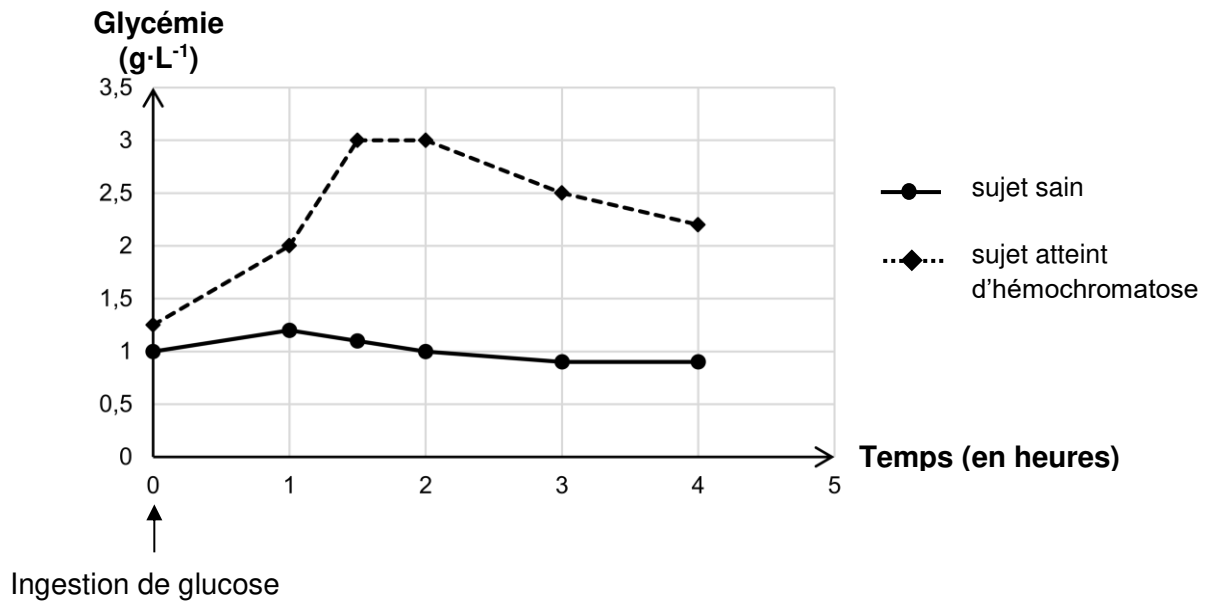
**Documents 4 : Résultats d'examens paracliniques d'un patient souffrant d'hémochromatose héréditaire**

**Document 4A : Extrait des résultats d'analyses médicales**

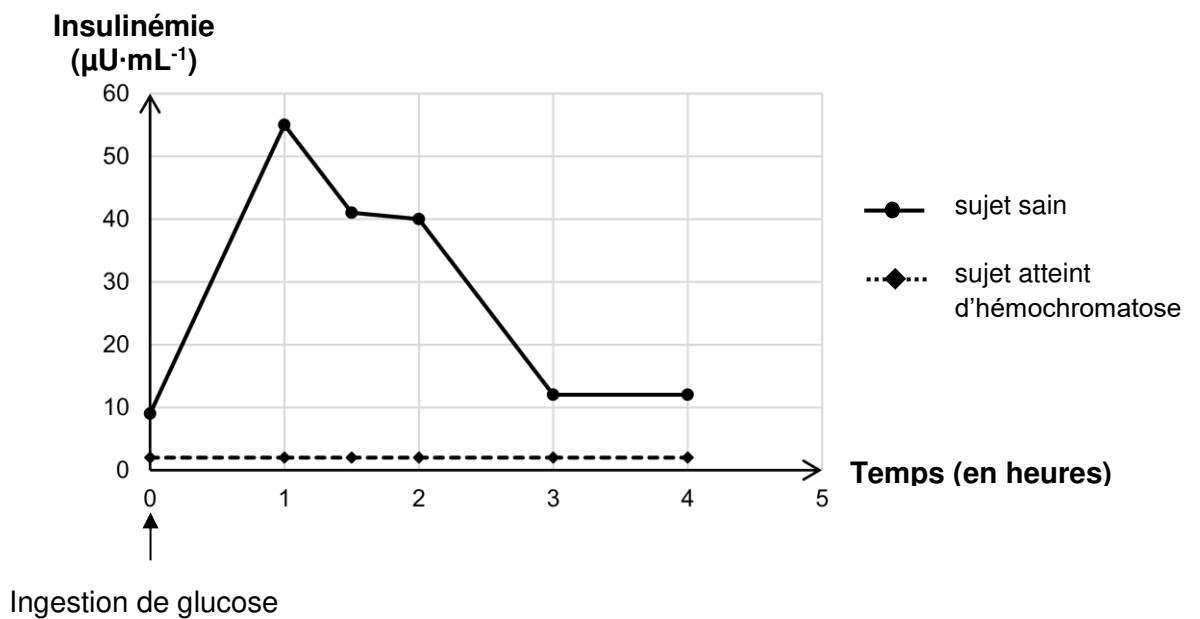
LABORATOIRE D'ANALYSES MEDICALES		
M. Joël C. Date de naissance : 08/12/1958	Réf. dossier : 0044521289 Date de prélèvement : 01/10/2022	
BIOCHIMIE		
	Patient	Valeurs de référence
Fer	364 $\mu\text{g}\cdot\text{mL}^{-1}$	60 - 170 $\mu\text{g}\cdot\text{mL}^{-1}$
Saturation de la transferrine (protéine de transport du fer)	78 %	20 - 30 %
Glycémie	0,93 $\text{g}\cdot\text{L}^{-1}$	0,70 à 1,10 $\text{g}\cdot\text{L}^{-1}$
Calcium	2,3 $\text{mmol}\cdot\text{L}^{-1}$	2,2 à 2,5 $\text{mmol}\cdot\text{L}^{-1}$
Triglycérides	0,67 $\text{g}\cdot\text{L}^{-1}$	0,50 à 1,50 $\text{g}\cdot\text{L}^{-1}$
Cholestérol total	1,75 $\text{g}\cdot\text{L}^{-1}$	1,50 à 2,30 $\text{g}\cdot\text{L}^{-1}$

**Document 5 : Évolution de différents paramètres après ingestion de glucose chez un sujet sain et un sujet atteint d'hémochromatose**

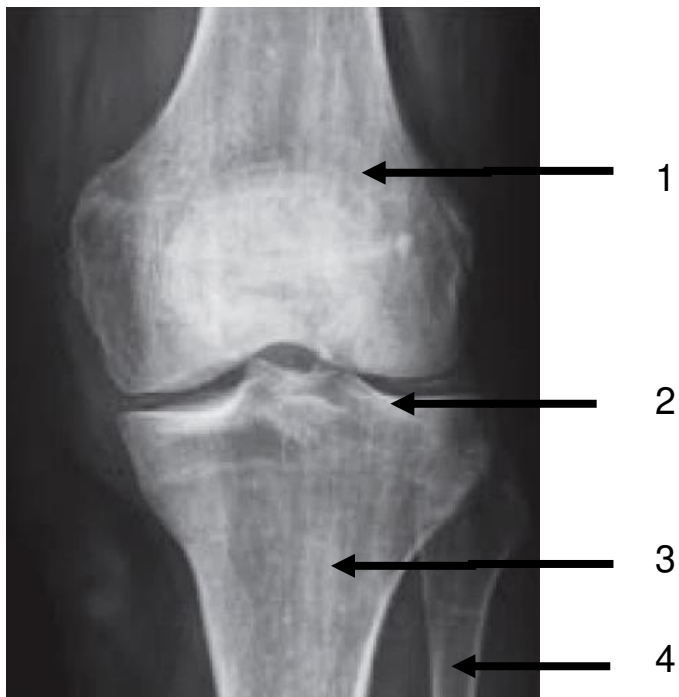
**Document 5A : Évolution de la glycémie après ingestion de glucose**



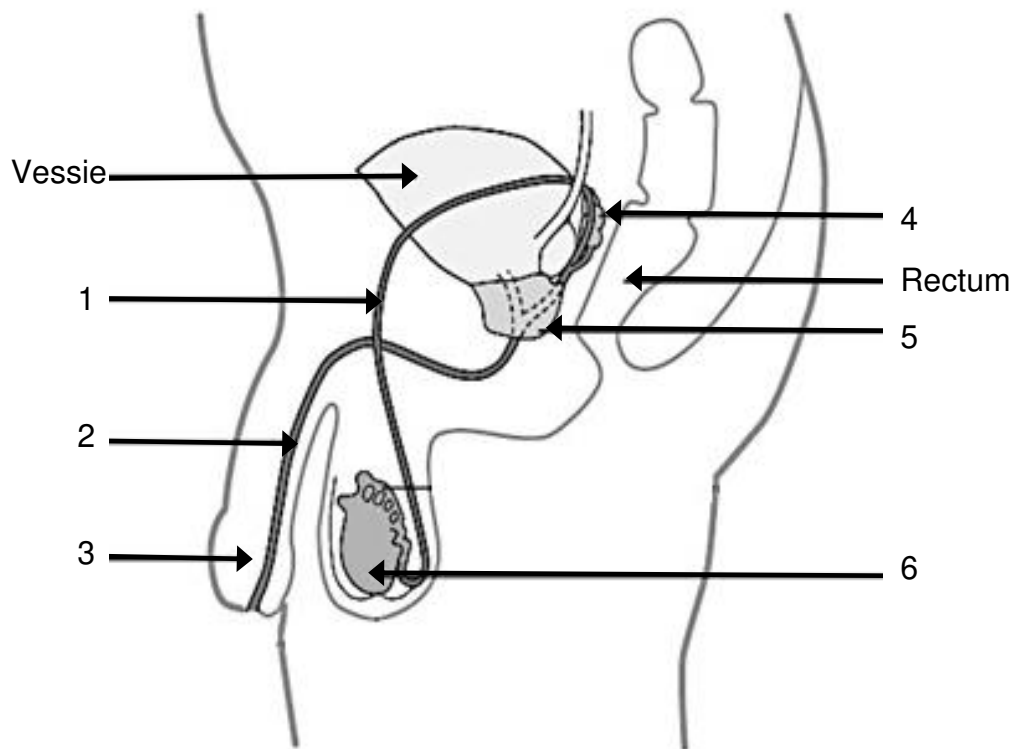
**Document 5B : Évolution de l'insulinémie après ingestion de glucose**



**Document 6 : Radiographie du genou chez une personne atteinte d'hémochromatose de face**

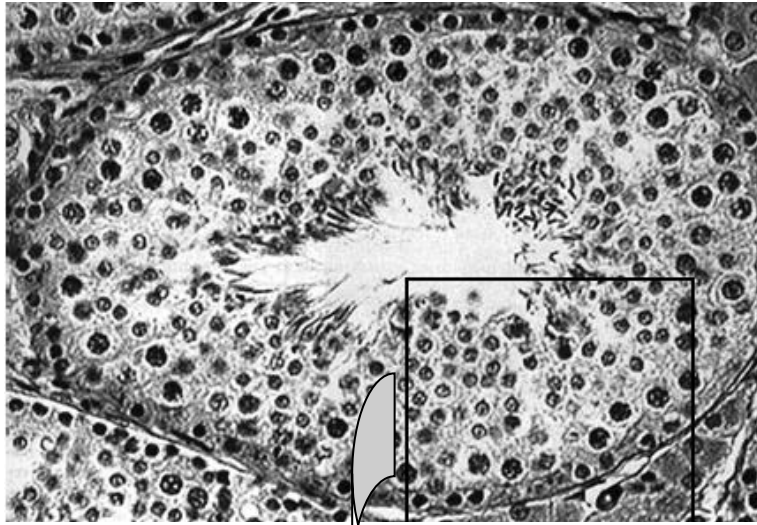


**Document 7 : Schéma de l'appareil reproducteur masculin en coupe sagittale**

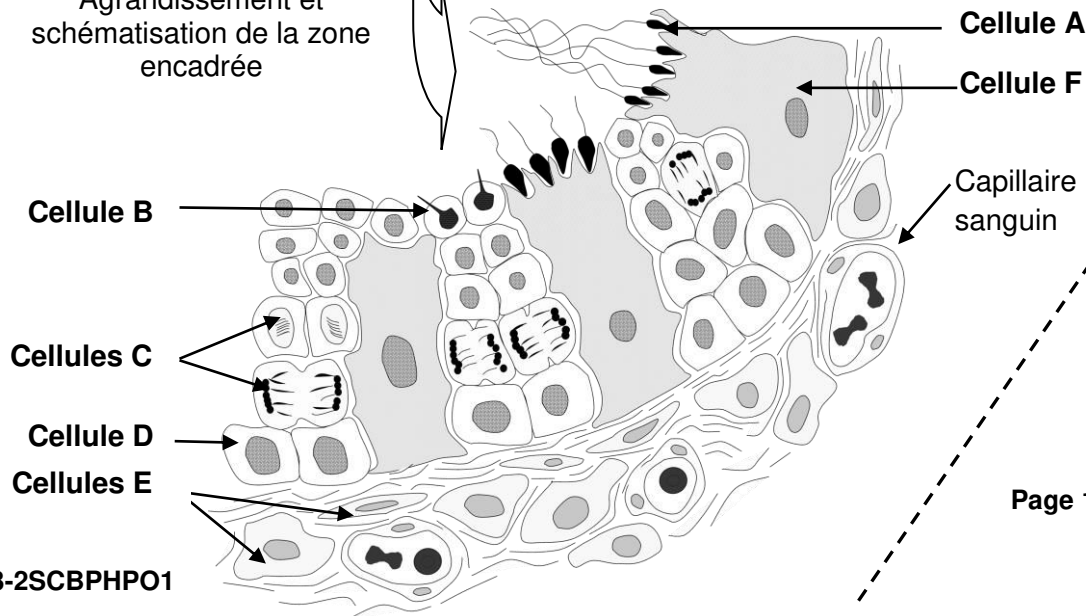


**Document 8 : Histologie et contrôle de la fonction testiculaire**

**Document 8A : Microphotographie (X 400) et schéma d'interprétation d'un tube séminifère en coupe transversale**

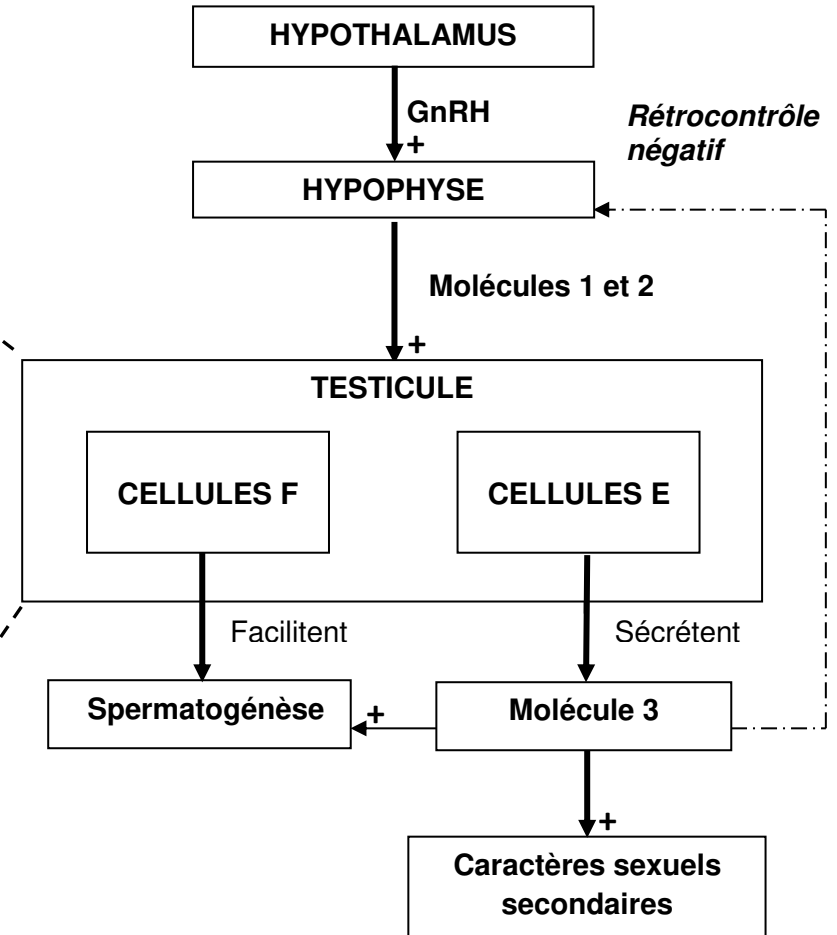


Agrandissement et schématisation de la zone encadrée



23-2SCBPHPO1

**Document 8B : Schéma du contrôle de la fonction testiculaire chez l'homme**

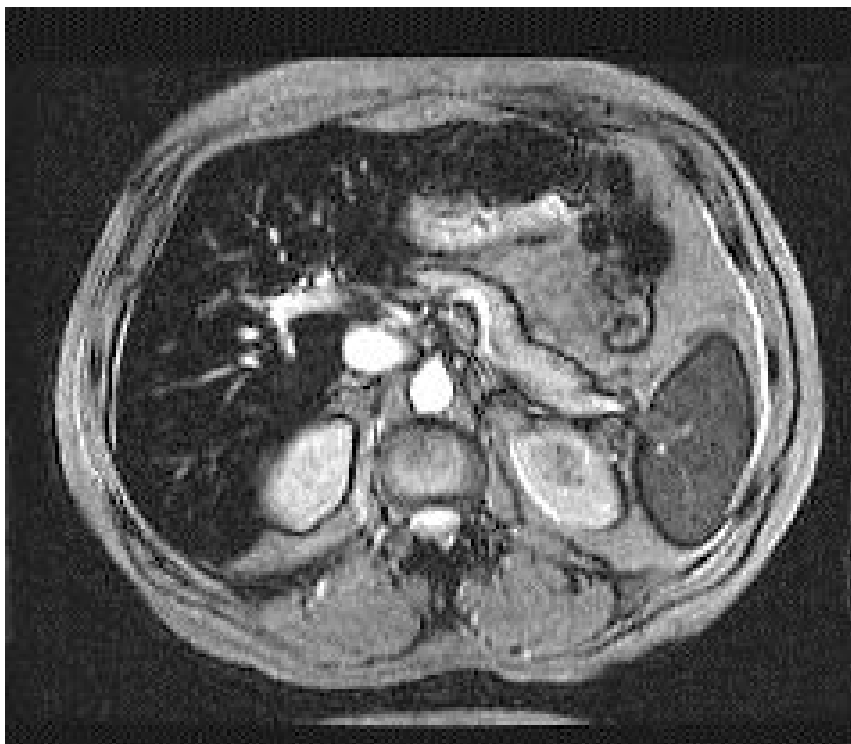


Légende :

+ : stimulation

**Document 4B : Cliché d'imagerie par résonance magnétique d'un foie hémochromatique**

L'IRM est une technique sensible à l'existence de fer au sein des tissus. En effet, le fer est une substance paramagnétique qui entraîne une baisse importante du signal de résonance, appelé hyposignal. Cet hyposignal est d'autant plus important que la surcharge en fer est élevée. En IRM, un hypersignal apparaît clair tandis qu'un hyposignal apparaît de couleur sombre à noir sur le cliché.



Plan de coupe :

